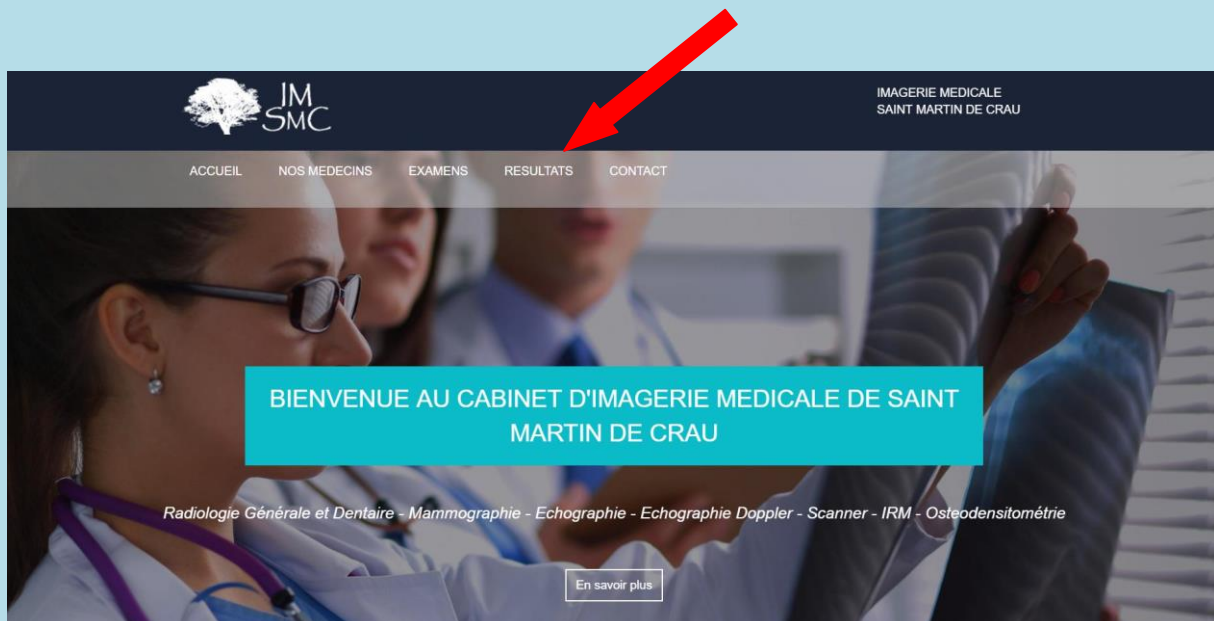

UTILISATION DU SERVEUR DE RESULTATS

1 – Rendez-vous sur notre site <http://www.imsmc.fr>

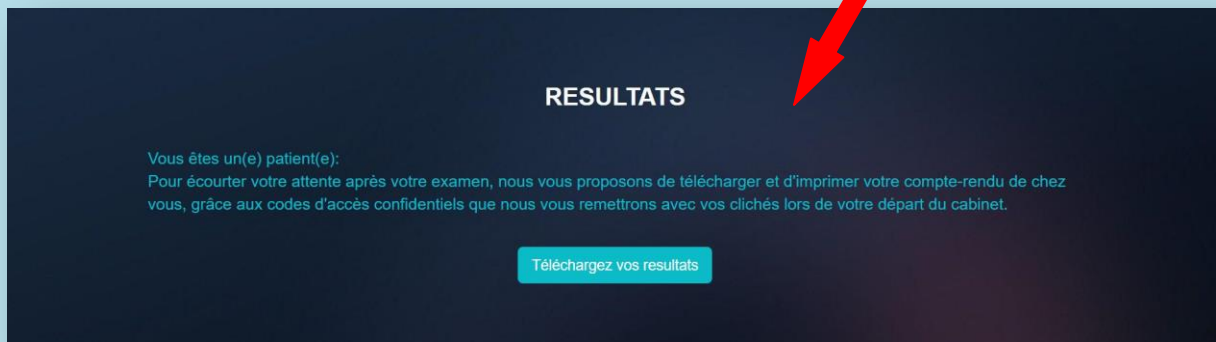Vous aurez besoin d'un navigateur Internet à jour et du logiciel Adobe Acrobat Reader®

2 – Sur notre page d'accueil, cliquez sur l'onglet **RESULTATS** du Menu:



3 – Sur la page **RESULTATS**, Cliquez sur le bouton

Télécharger vos résultats

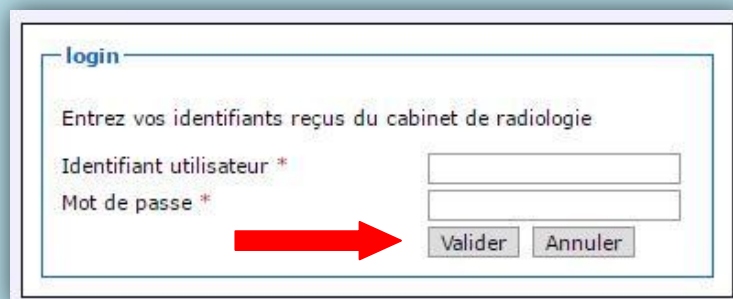


4 – Vous arrivez sur une page sécurisée vous permettant d'accéder à vos identifiants.

saisissez le code d'accès et le mot de passe que nous vous avons communiqués et cliquez sur

Valider

NB : Pour des raisons de sécurité l'identifiant et le mot de passe changent pour chaque dossier.



The screenshot shows a login form titled "login". The instructions are: "Entrez vos identifiants reçus du cabinet de radiologie". There are two input fields: "Identifiant utilisateur *" and "Mot de passe *". Below the fields are two buttons: "Valider" and "Annuler". A red arrow points from the "Valider" button in the previous step to this "Valider" button on the form.

5 – Votre Compte-rendu apparaît. Pour l'imprimer, déplacez votre souris vers la partie basse de l'écran. Plusieurs icones apparaissent, cliquez sur la 3ème

BILAN SENOLOGIQUE

INDICATION

Mammographie de dépistage chez une patiente en aménorrhée thérapeutique.
Examen clinique normale.
La patiente décrit une galactorrhée bilatérale prédominant à gauche, non retrouvée à l'examen clinique.
Mammographie antérieure visualisée sur écran de 2012.

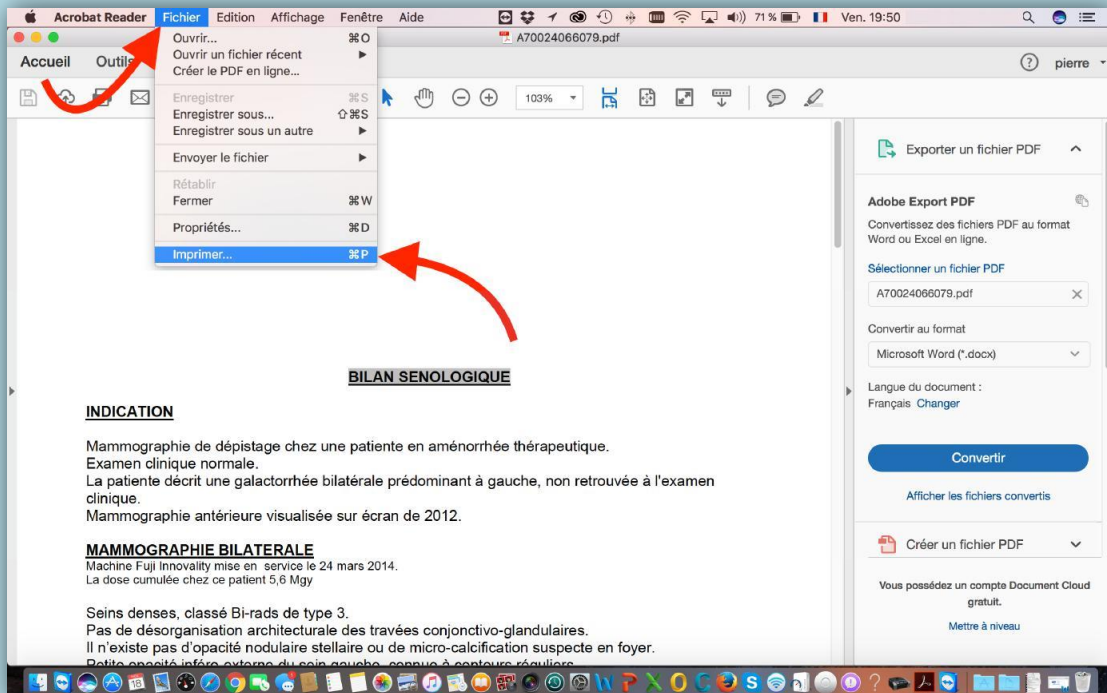
MAMMOGRAPHIE BILATERALE

Machine Fuji Innovality mise en service le 24 mars 2014.
La dose cumulée chez ce patient 5,6 Mgy

Seins denses, classé Bi-rads de type 3.
Pas de désorganisation architecturale des travées conjonctivo-glandulaires.
Il n'existe pas d'opacité nodulaire stellaire ou de micro-calcification suspecte en foyer.
Petite opacité inféro-externe du sein gauche, connue à contours réguliers.
Ganglions dans la portion basse des deux creux axillaires.
Pas d'anomalie sur les clichés de tomosynthèse.

ECHOGRAPHIE

6 - Votre compte-rendu s'ouvre alors dans Adobe Acrobat Reader ®. Vous pouvez l'imprimer en choisissant « Fichier » puis « Imprimer » :



BILAN SENOLOGIQUE

INDICATION

Mammographie de dépistage chez une patiente en aménorrhée thérapeutique.
Examen clinique normale.
La patiente décrit une galactorrhée bilatérale prédominant à gauche, non retrouvée à l'examen clinique.
Mammographie antérieure visualisée sur écran de 2012.

MAMMOGRAPHIE BILATERALE

Machine Fuji Innovality mise en service le 24 mars 2014.
La dose cumulée chez ce patient 5,6 Mgy

Seins denses, classé Bi-rads de type 3.
Pas de désorganisation architecturale des travées conjonctivo-glandulaires.
Il n'existe pas d'opacité nodulaire stellaire ou de micro-calcification suspecte en foyer.
Petite opacité inféro-externe du sein gauche, connue à contours réguliers.